BEFUNDBOGEN AUGENUNTERSUCHUNG

Certificate of eye examination

European College of Veterinary Ophthalmologists

Dortmunder Kreis - DOK
Gesellschaft für Diagnostik genetisch bedingter Augenerkrankungen bei Tieren e.V.
Lortzingstraße 12
28209 Bremen
www.dok-vet.de

ECVO Reg.Nr.Untersuchung reg.no.examination

O-D Nr. 1144381

ECVO Reg.Nr.Untersucher reg.no.examiner: D29

Tier animal

Name / name: Andras-Bruno von der Federlesmahd

Rasse / breed: Entlebucher Sennenhund

Zuchtverband / breed club: Schweizer Sennenhund-Verein für Deutschlan

Zuchtbuch Nr. / registration no.: SSV-ES 65083

Farbe / colour: Dreifarbig Kurzhaar

Mikrochip Nr. / microchip no.: 276098800091024

Tätowier Nr. / tattoo:

Wurfdatum / date of birth: Tag / day 04 - Monat / month 05 - Jahr / year 2019

Geschlecht / sex: [ ] Weiblich / female [X] Männlich / male

Bisherige Untersuchungen / previous examination: [X] Nein / no [ ] Ja / yes: [ ] Frei / unaffected [ ] Vorläufig nicht frei / suspicious [ ] Zweifelhaft / undetermined [ ] Nicht frei / affected

Wenn abnormal: / if abnormal: Datum, Zert. Nr. + Reg. Nr. Unters. / date, cert.no. + reg. no. examin: .....

DNA-Tests: / dna-tests: [X] Nein / no [ ] Ja / yes: Typ, Datum / type, date: .....

Eigentümer/Besitzer owner/agent

Name / name: Nicole Wöhrle

Adresse / address: Gottfried-Keller-Str. 24

Land, PLZ / country, ZIP: Land / country DE; Postleitzahl / ZIP code 71254

Wohnort / town: Ditzingen

Der Unterzeichnende wurde über die Bestimmungen des nationalen Untersuchungsprogrammes (DOK) und des European College of Veterinary Ophthalmologists (ECVO) informiert und ist damit einverstanden. Er bestätigt, dass das zur Untersuchung vorgestellte Tier das oben beschriebene ist. Dieses Zertifikat wird zum Zweck der Befundung für die Zucht ausgestellt und elektronisch gespeichert. Die angegebenen personenbezogenen Daten werden zum Zweck der Vertragserfüllung gemäß Artikel 6 Absatz 1 Buchstabe b DSGVO verarbeitet. Eine Weitergabe der Daten an Dritte erfolgt nur, sofern dies zum Zweck der Vertragsabwicklung erforderlich ist, eine gesetzliche Verpflichtung besteht oder ein überwiegendes wissenschaftliches Interesse des DOK vorliegt. Die anonymisierten Untersuchungsergebnisse können durch den DOK, das ECVO und VetZ ausgewertet und veröffentlicht werden.

The undersigned has been informed and agrees to the rules of the national eye scheme (DOK) and the European College of Veterinary Ophthalmologists (ECVO). The undersigned confirms that the animal submitted for examination is the one described above. This certificate is issued for breeding-related diagnostic purposes and stored electronically. The personal data provided are processed for the purpose of fulfilling the contract in accordance with Article 6 (1) lit b GDPR. The data will only be passed on to third parties if this is necessary for the performance of the contract or for compliance with a legal obligation or for the purposes of the legitimate scientific interests pursued by DOK. The anonymised test results can be evaluated and published by DOK, ECVO and VetZ.

10.6.21 N. Wöhrle

Datum, Unterschrift Eigentümer/Besitzer
date, signature owner/agent

Untersuchung examination

Datum / date: Tag / day 10 - Monat / month 06 - Jahr / year 2021

Kontrolle der Tätowierung / check tattoo: [ ] Richtig / correct [ ] Teilweise/unleserlich / partly/unreadable [ ] Falsch / incorrect [ ] Fehlt / absent [X] Ohne / without

Kontrolle des Mikrochips / check microchip: [X] Richtig / correct [ ] Falsch / incorrect [ ] Fehlt / absent [ ] Ohne / without

Standardmethode: / method minimal: Mydriatikum, Indirekte Ophthalmoskopie, Spaltlampen-Biomikroskopie ≥ 10x
mydriatic, indirect ophthalmoscopy and binocular biomicroscopy ≥ 10x

Zusätzlich: / optional:
- [ ] Direkte Ophthalmoskopie
- [X] Gonioskopie (ohne Mydriatikum)
- [ ] Tonometrie (ohne Mydriatikum)
- [ ] Foto
- [ ] Weitere: .....

Bei Anwendung einer weiteren Methode ist dieses Formular nur zusammen mit einer präzisierenden Urkunde gültig.
if an other method is used, this form only has value with a specifying certificate.

RECHTES AUGE (OD) / right eye

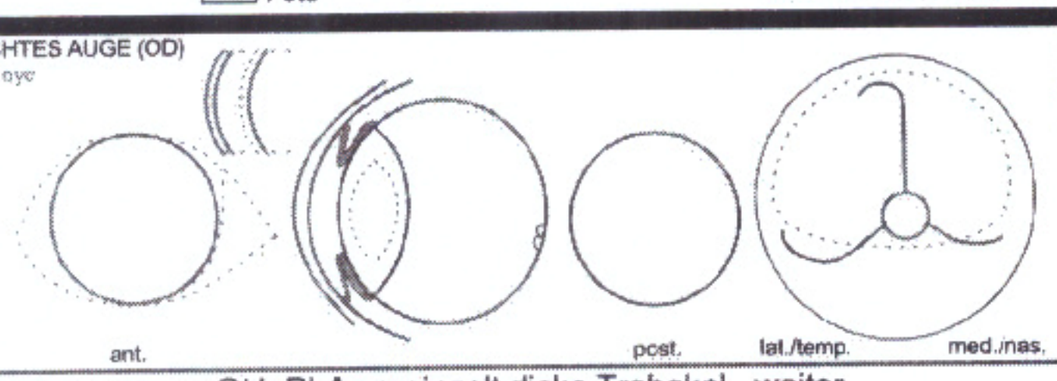

LINKES AUGE (OS) / left eye

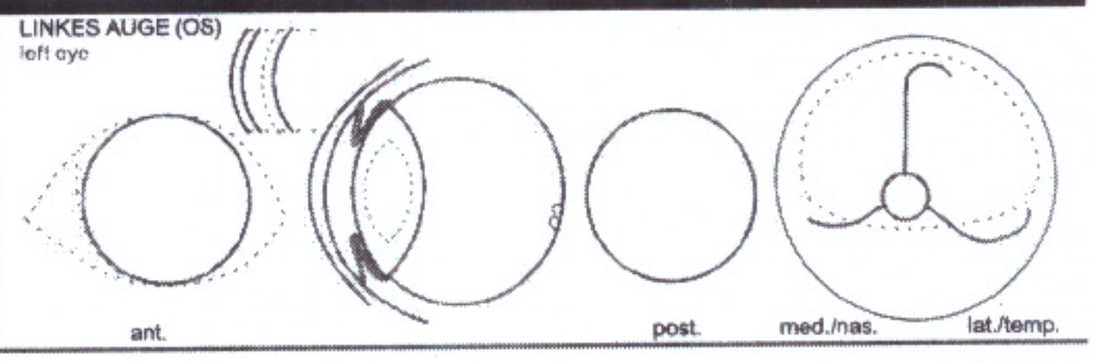

Anmerkungen: / descriptive comments: OU: PLA vereinzelt dicke Trabekel , weiter Kammerwinkel

8. ICAA: Lig. Pectinatum Anomalie / PLA: [X] Geringgradig / mild [ ] Mittelgradig / moderate [ ] Hochgradig / severe

Augenerkrankung Nr.: / eye disease no.: 8..... [X] Geringgradig / mild [ ] Hochgradig / severe

Kammerwinkelweite / ICA width: [ ] Eng (mittelgradig) / narrow (moderate) [ ] Verschlossen (hochgradig) / closed (severe)

Erbliche und vermutlich erbliche Augenerkrankungen: known and presumed hereditary eye diseases

	* FREI	** ZWEIFELHAFT	* NICHT FREI	
1. Membrana Pupillaris Persistens (MPP)	[X]	[ ]	[ ]	[ ] Iris [ ] Linse [ ] Kornea [ ] Vorderkammer
2. Persistierende hyperpl. Tunica vasculosa lentis/primärer Glaskörper (PHTVL/PHPV)	[X]	[ ]	[ ]	[ ] Grad 1 [ ] Grad 2-6
3. Katarakt (kongenital)	[X]	[ ]	[ ]	
4. Retinadysplasie (RD)	[X]	[ ]	[ ]	[ ] (Multi)fokal [ ] Geografisch [ ] Total
5. Hypoplasie/Mikropapille	[X]	[ ]	[ ]	
6. Collie Augenanomalie (CEA)	[X]	[ ]	[ ]	[ ] Choroid. Hypoplasie [ ] Kolobom [ ] Sonstige
7. Sonstige: ..... other	[X]	[ ]	[ ]	
.....	[X]	[ ]	[ ]	
8. Kammerwinkelanomalie (ICAA) (nur nach Gonioskopie)	[ ]		[X]	[X] Geringgradig [ ] Mittelgradig [ ] Hochgradig
	UNAFFECTED	UNDETERMINED	AFFECTED	

	* FREI	*** VORLÄUFIG NICHT FREI	* NICHT FREI	
11. Entropium/Trichiasis	[X]	[ ]	[ ]	
12. Ektropium/Makroblepharon	[X]	[ ]	[ ]	
13. Distichiasis/ektopische Zilien	[X]	[ ]	[ ]	
14. Korneadystrophie	[X]	[ ]	[ ]	[ ] Cortikalis [ ] Pol. post. [ ] Sutura ant. [ ] Punctata [ ] Nuklearis [ ] Sonstige
15. Katarakt (nicht-kongenital)	[X]	[ ]	[ ]	
16. Linsenluxation (primär)	[X]	[ ]	[ ]	
17. Retinadegeneration (PRA)	[X]	[ ]	[ ]	
18. Sonstige: ..... other	[X]	[ ]	[ ]	
.....	[X]	[ ]	[ ]	
	UNAFFECTED	UNDETERMINED	AFFECTED	

Erklärungen interpretation

* „Frei": Keine Anzeichen der genannten als erblich angesehenen Augenerkrankung. „Nicht frei": Die klinischen Anzeichen der genannten als erblich angesehenen Augenerkrankung sind vorhanden.
"Unaffected" signifies that there is no clinical evidence of the presumed inherited eye disease(s) specified, whereas "affected" signifies that there is such evidence.

** Sehr geringe klinische Anzeichen, die möglicherweise auf die genannte als erblich angesehene Augenerkrankung zutreffen, die Veränderungen sind aber nicht ausreichend spezifisch.
The animal displays clinical features that could possibly fit the presumed inherited eye disease(s) mentioned, but the changes are inconclusive.

*** Das Tier zeigt geringfügige aber spezifische klinische Anzeichen der genannten als erblich angesehenen Augenerkrankung. Eine Diagnose erfordert die Kontrolle der weiteren Entwicklung in ..... Monaten.
The animal displays minor, but specific clinical signs of the presumed inherited eye disease(s) mentioned. Further development will confirm the diagnosis. Reexamination in ..... months.

Für weitere Information bitte wenden an:

GENERATIO DNA-Diagnostik für Haustiere

Untersucher examiner

Der/Die Unterzeichnende hat das oben genannte Tier nach den Richtlinien des Programmes zur Erfassung erblicher Augenerkrankungen heute selbst untersucht und die genannten Befunde erhoben.

The undersigned has today examined the above mentioned animal for the hereditary eye disease scheme with the results as shown.

Name / name: Dr. Sunayana Mitra

Ort / place: Ostfildern-Kemnat

07-2019 © ECVO

Dr. med. vet. S. Mitra
Fachtierärztin für Kleintiere
-Augenheilkunde-

Unterschrift Untersucher, autorisiert durch ECVO
signature examiner, authorized by ECVO

Tierärztliche Praxis Ostfildern
73760 Ostfildern

SCHWEIZER SENNENHUND-VEREIN FÜR DEUTSCHLAND e.V.
SSV, SITZ MÜNCHEN, GEGR. 1923 IM VDH

Röntgen-Auswertung

Rasse: Entlebucher Sennenhund

Name des Hundes: András - Bruno von der Federkesmahd ☒ Rüde / ☐ Hündin

ZB-Nr.: SSV-ES 65083 Täto./Chip-Nr. 276098800091024 Wurftag: 04.05.19

Besitzer (vollständige Anschrift): Nicole Wöhrle, Gottfried-Keller-Str. 24, 71254 Ditzingen

Der Eigentümer bestätigt mit seiner Unterschrift:
- die Identität des geröntgten Hundes
- dass der Hund nicht ED-operiert ist
- die Röntgenaufnahme wird mit Erstellung Eigentum des Schweizer Sennenhund-Verein für Deutschland e.V.

Nicole

Datum / Unterschrift des Eigentümers als Einverständniserklärung

Bestätigung des Tierarztes (bitte ankreuzen)

- ☒ Die Identität des Hundes wurde vor dem Röntgen anhand der Ahnentafel überprüft.
- ☒ Die Röntgenuntersuchung wurde hierbei auf der Ahnentafel eingetragen.
- ☒ Der untersuchte Hund wurde ausreichend sediert.
- ☒ **Die Hinweise auf der Rückseite wurden zur Kenntnis genommen.**

Bitte keine Ahnentafel mit einsenden!

Tierarztpraxis Braun/Recknagel
Dr. med. vet. Werner Braun · Dr. med. vet. Stefan Recknagel
Haldenstraße 79, 72631 Aichtal
Telefon 07127-952777, Telefax 07127-952778
info@tierarztpraxis-braun.de

17.06.20

Datum / Stempel und Unterschrift des Tierarztes

GUTACHTEN (nur vom SSV-Gutachter auszufüllen)

Hüftgelenke				
Dysplasie-frei	= HD-F	A	1	2
Übergangsform	= HD-V	B	1	2
leicht	= HD-L	C	1	2
mittel	= HD-M	D	1	2
schwer	= HD-S	E	1	2

Ellenbogen	Normal	Grad I	Grad II	Grad III
Rechts				
Links				

Schultergelenke	Frei	OCD
Rechts		
Links		

Beurteilung abgelehnt wegen	
mangelhafter Lagerung	
mangelhafter technischer Qualität	

Bemerkungen:

GRSK e.V. Gutachter nach FCI № 88 Dr. Silke Viefhues (Unterhaltingen Kreis 1979-1995)

Ahlen, den: 23.6.2020

Stempel und Unterschrift

Universität Zürich[UZH]

Klinik für Reproduktionsmedizin

Universität Zürich
Departement für Nutztiere
Winterthurerstrasse 260
CH-8057 Zürich
Telefon +41 44 635 82 41
Telefax +41 44 635 89 40
www.fortpflanzung.uzh.ch

UZH, Departement für Nutztiere
Winterthurerstrasse 260, CH-8057 Zürich

Prof. Dr. med. vet. Iris Margaret Reichler
Abteilungsleiterin Kleintierreproduktion

Dr. med. vet. Milena Gallana
Assistenztierärztin
Tel. +41 44 635 84 28
mgallana@vetclinics.uzh.ch

Frau
Nicole Wöhrle
Gottfried-Keller-Strasse 24
D – 71254 Ditzingen

Zürich, 23/ Dezember 2019

Andras-Bruno von der Federlesmahd, geb. 04.05.2019, Chip: 276098800091024
SSV-ES 65083

Befund der Untersuchung auf ektopische Ureteren

Sehr geehrte Frau Wöhrle,

vielen Dank, dass Sie mit Andras-Bruno von der Federlesmahd an der Studie zum Ausschluss von ektopischen Ureteren teilgenommen haben.

Im Ultraschall vom 13.12.2019 in Iffezheim konnten die Harnleitermündungen eindeutig dargestellt werden. Beide Harnleiter münden in den Harnblasenhals. **Ihr Hund wird als (B) eingestuft.**

Liegen eine oder beide Mündungen weiter hinten als normal, wird dies als Ektopie bezeichnet.
Wir unterscheiden normale Mündungen im Trigonum (A), ektopische Mündungen im Harnblasenhals (B) oder in der Harnröhre (C).
(B = Hunde mit Mündungen im Harnblasenhals ohne klinische Symptome; C = Hunde mit Mündungen in der Harnröhre oder mit Mündungen im Harnblasenhals und klinischen Symptomen). Bei Tieren, bei welchen die Harnleiter in der Harnröhre münden, sind klinische Symptome wahrscheinlicher.

Die Ektopie der Harnleiter führt zu einem erhöhten Risiko für aufsteigende Harnwegsinfektionen. Daher sollten Antibiotika stets nur nach Resistenzbestimmung eingesetzt werden.
Ebenso besteht ein erhöhtes Risiko für Inkontinenz/Harnträufeln nach Kastration, deshalb sollte die Kastration nur bei medizinischer Indikation (z.B. Gebärmuttervereiterung oder Hodentumoren) durchgeführt werden.

Bei Fragen dürfen Sie mich gerne kontaktieren.

Mit freundlichen Grüssen

Dr. med. vet. Milena Gallana

APPROVED BY EAEVE/FVE IN 2008
Universität Bern | Universität Zürich
vetsuisse-fakultät